

摆脱湿疹困扰

湿疹 (Eczema) 又名异位性皮炎 (Atopic Dermatitis)。异位性 (Atopy) 指患者或家族有着罹患哮喘、枯草热、过敏性鼻炎、荨麻疹、湿疹等的病史；对异种蛋白过敏；病人血清中免疫球蛋白E值增高；患者血清中嗜酸性白细胞增多。

皮损以瘙痒为主，惯发于四肢屈侧、颈部、也可发生于前额、眼睑、手背等处。一些患者的手掌皱纹增多，眼下皱纹增多，眼睑黑晕，口唇干痒，皮肤划痕白色，皮肤干燥并且毛囊突显，面部颈部出现白色糠疹。

虽然病变较局限，但滥用皮质激素也可导致全身泛发。患处瘙痒非常，往往因搔痒剧烈而继发感染。

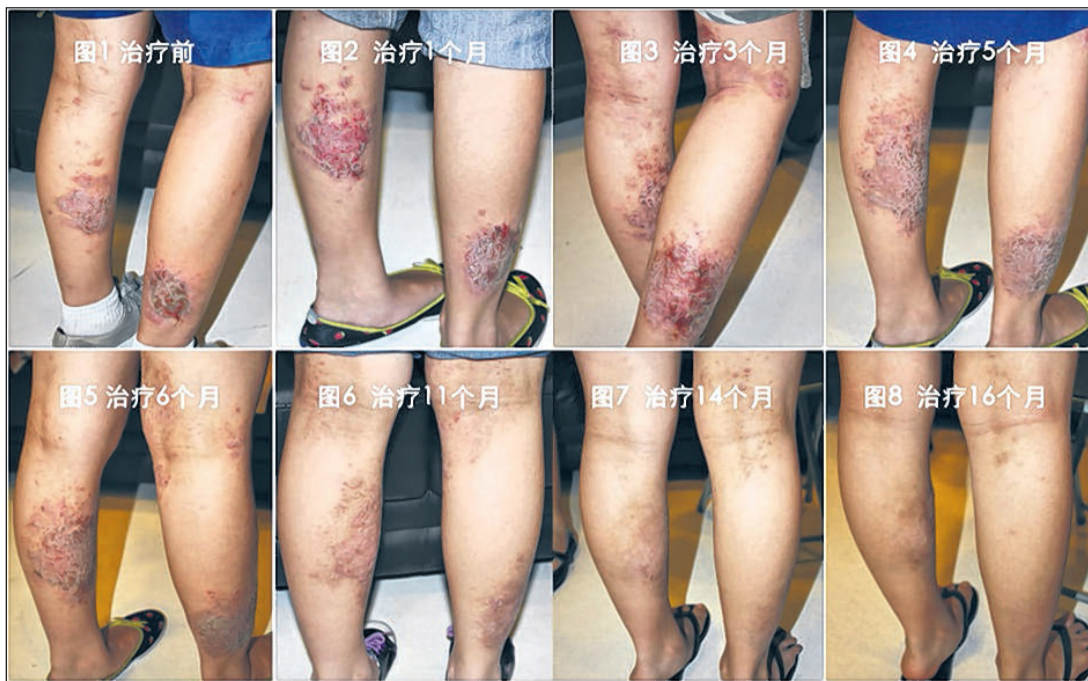
»**个案：**本地一名11岁女生，湿疹发作3年多，其父亲有湿疹发病史。患病初期两年中使用皮质激素软膏治疗，可以缓

解瘙痒症状，一开始效果不错，但也经常反复，涂抹激素后就会消退一阵子，但是停止使用后就会复发，并且复发后的湿疹比以前更严重。

最近外用西药的同时口服传统中药治疗6个月，湿疹未见明显消退，患处皮肤反复搔抓已经增厚结痂苔藓化改变 (图1治疗前)。

她到唐氏中医临床中心的唐医师诊所治疗。由于唐医师的治疗方案与传统免疫抑制治疗相反，以前使用过免疫抑制类药物如皮质激素的患者，会在服药后的第1个月开始出现免疫抑制药物撤销后的反弹现象，湿疹会有所加重，红疹的面积也会增大一些，湿疹会更痒 (如图2至图4)。

湿疹出现波浪式的消退过程，第一次的免疫抑制剂撤销后的反弹最大，湿疹变得更严重，继续服药，湿疹将逐渐消退好转，但是随之而来还会出现小反弹，这些激素撤销导致



的反弹会上起伏，一波弱于一波直到完全消退。

皮损处的湿疹皮屑会逐渐脱落，瘙痒也会随之减弱，图2至图8是治疗16个月中的全部进展状况，她的湿疹95%已经消退，患处肤色逐渐正常。

现在她已经可以专心读书，不用为湿疹的瘙痒和皮疹困扰了。

Tangs Clinical Centre TCM

- »470 North Bridge Road #05-01 Bugis Cube Singapore 188735
- »网址: www.tangscinical.com
- »电话: 6333 4066
- »电邮: admin@tangscinical.com
- »营业时间: 星期二至六, 上午11时至傍晚5时

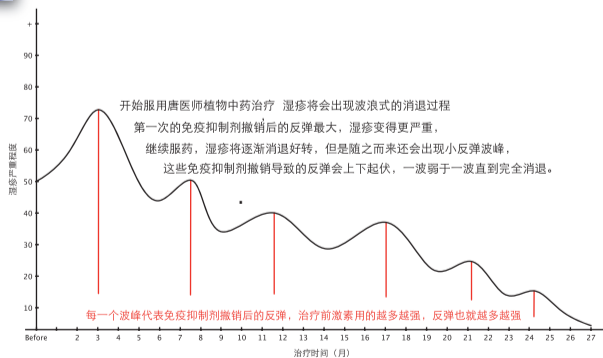
慢性湿疹治疗摘要



唐钰琦医师
Tony Tang Yuqi
FRSM (London)
MSc. Clinical Research (Edinburgh)
Dip. TCM (Singapore)
MBA (Singapore)
TCM Physician (S'pore Reg.)

常规西药治疗湿疹以免疫抑制为主，如皮质类固醇(steroid)外用软膏是标准治疗手段，但是长期或者滥用激素可能会导致皮肤变薄和萎缩，甚至反弹更严重。另外最新批准的两种神经钙调蛋白抑制剂TCI (topical calcineurin inhibitor) 软膏的常见副作用是红斑疹，瘙痒和刺激皮肤。如有细菌感染现象时，则需使用抗生素(antibiotics)治疗。如果湿疹未得到改善或者对于严重的病患，可以采用紫外线照光治疗 (PUVA, UVB) 或者口服免疫抑制药物，如皮质激素 (steroid)，环孢素(ciclosporin)，氨甲叶酸(methotrexate MTX)，咪唑硫嘌呤(azathioprine)，但是此类药物长期服用，可能产生肝肾毒副作用，对人体损害较大，并且容易反跳和复发，需要积极配合皮肤专科医生的临床指导才能达到有效控制。传统中医药文献亦采用如苦参、甘草、金银花、雷公藤、土茯苓、蝉蜕、百鲜皮等具有免疫抑制功能的中草药进行辅助调理。

唐钰琦医师的护理方案与常规西药完全相反，虽然同样采用植物药草，但是与常规传统中药也完全相反，选用的是黄芪，白芍，防风，薏苡仁，党参等草药，着重平衡免疫系统而非抑制免疫系统。湿疹是一种局限性皮肤病虽无生命危险，但它是个需要长期治疗的慢性疾病，不论采用西药治疗，还是服用中药调理，或者中西医结合治疗，都需要以安全为首要，与中医师和皮肤医生积极配合，定期做血液生化检查，在健康安全无毒副作用的前提下，达到皮疹的完全消退。



Clinical Research Publishing:

1. Review of Treatment for Psoriasis Using Herose, a Botanical Formula. J Dermatol. 2005; 32(12):940-945
2. Herose, a herbal medicine for psoriasis. Eur J Dermatol. 2008; 18(3):352-353
3. Atopic Dermatitis. Complementary Therapy. 2009;2(5):58-62
4. A 14-year-old girl with multiple, firm, dome-shaped eroded nodules and itching on the limbs. Dermatol Ther. 2010;23(3):299-301
5. A Nonimmunosuppressant Approach on Asia Psoriasis Subjects: 5-Year Follow up and 11-Year Data Analysis. Dermatol Res Prac, vol. 2012, Article ID 304172, 11 pages, 2012. doi:10.1155/2012/304172
6. Review of the regulations for clinical research in herbal medicines in USA. Chin J Integr Med. 2014 Dec;20(12):883-93. doi:10.1007/s11655-014-2024-y.
7. A systematic review of topical corticosteroid withdraw (steroid addiction) in patients with atopic dermatitis and other dermatoses. J Am Acad Dermatol. 2015;72:541-549

Consultation Hours: 11am - 5pm, Tuesday - Saturday

TANGS CLINICAL CENTRE TCM PTE. LTD.
470 North Bridge Road #05-01 Bugis Cube Singapore 188735
Tel +65.6333.4066 Fax +65.6333.9654
www.tangscinical.com email: admin@tangscinical.com